

## **Методические материалы**

**1. ДЕПОФОРЕЗ ГИДРООКСИ  
МЕДИ КАЛЬЦИЯ – с.2**

**2. ФТОРИРОВАНИЕ ЭМАЛИ – с.13**

**Основные положения метода.  
Показания. Преимущества.  
Особенности проведения  
при различных  
апикальных процессах.**

**Область применения: ЭНДОДОНТИЯ**

## 1 ДЕПОФОРЕЗ ГИДРООКСИ МЕДИ КАЛЬЦИЯ ОСНОВНЫЕ ПОЛОЖЕНИЯ МЕТОДА

Инфицированные боковые каналы представляют собой места инкубации и источники микроорганизмов, особенно анаэробов, которые хорошо обеспечены некротическими органическими субстанциями, например, нерастворившимся коллагеном дентина и проникающей сывороткой. Решающим является то обстоятельство, что эти мертвые инфицированные каналы недостижимы для защитных механизмов организма. Через многочисленные дополнительные отверстия зубного канала (далее - отверстия) поддерживается состояние хронического воспаления, которое из-за особенностей расположения практически не выявляется рентгенологически.

При механической очистке инфицированного канала зуба от некротизированных тканей принципиально недостижимыми остаются боковые каналы и разветвления апикальной дельты. Вопреки ранее имевшимся представлениям, диффузия медикаментов не обеспечивает их поступления в апикальную дельту, и поэтому депо бактерий сохраняется.

Метод депофореза обладает рядом решающих преимуществ, которые обусловлены применением водной суспензии гидроокиси меди-кальция, обладающей исключительными бактерицидными свойствами. Во время лечения под действием электрического поля из созданного в корневом канале депо вышеназванной суспензии ионы  $\text{OH}^-$  и обладающие сильным бактерицидным действием ионы гидроксокупрата ( $\text{Cu}(\text{OH})_4$ ) за несколько минут проникают во всю каналную систему.

В результате этого происходят следующие процессы, лежащие в основе лечебного действия депофореза:

- Протеолиз находящихся в канальной системе остатков тканей. Образующиеся при этом стерильные олигопептиды и мицелии омыления после выхода из канальной системы включаются в процессы ассимиляции.
- Уничтожение всех микроорганизмов за счет извлечения серы из аминокислот.
- Выстиление незапломбированной части корневого канала, а также всех микроканалцев гидроокисью меди-кальция, которая обеспечивает длительную стерильность и, кроме того, стимулирует образование костной ткани в области микроотверстий.
- Стимулирование активности остеобластов в периапикальной области в результате ощелачивания.

Депофорез гидроокиси меди-кальция является безболезненным, щадящим для пациента, эффективным методом сохранения инфицированного зуба с мертвым корнем. В результате этой очень экономящей время эндодонтии (например, нет необходимости в измерении канала, оно даже **противопоказано**) не происходит ослабления зуба из-за потери твердой субстанции, как это имеет место при традиционном лечении, вследствие конического расширения каналов.

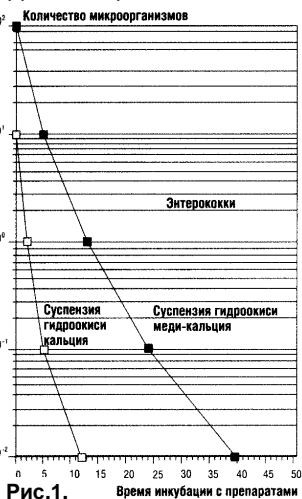


Рис.1.

Время инкубации с препаратами

**Свойства гидроокиси меди-кальция.** Гидроокись меди-кальция – стабильная равновесная система, в которой, наряду с ОН-ионами, в качестве действующих субстанций – носителей отрицательных зарядов, выступают также ионы гидроксокупрата и коллоид  $/Cu(OH)_2 / >^{1000}$ -. Как показано на рис.1, суспензия гидроокиси меди-кальция обладает исключительно высокой дезинфицирующей активностью, почти в 100 раз большей, чем гидроокись кальция. Она обусловлена протеолитическим действием ОН-ионов и независимым от протеолиза путем извлечения серы из их аминокислот.

Растворимость гидроокиси меди-кальция в воде составляет лишь несколько граммов на литр. Поскольку только жидкая фаза суспензии, а не вещество в твердом виде, обладает активностью, отношение дезинфицирующей силы к растворимости гидроокиси меди-кальция чрезвычайно велико. **Это обеспечивает не только высокую дезинфицирующую емкость, но и делает возможным необычный и очень важный технологический подход – корневой канал между сеансами лечения может быть оставлен открытым.** Поскольку при столь малой ширине канала даже наличие следов гидроокиси меди-кальция означает присутствие насыщенного раствора, что практически исключает реинфицирование.

Исключительно важную роль в эндодонтии играет равновесие состояния системы «гидроокись меди-кальция», а именно, тот факт, что в нейтральной среде непосредственно при выходе из отверстия происходит распад иона гидроксокупрата и переход его в слабо растворимую гидроокись меди II.

Этот феномен является решающим при использовании депофореза в клинической практике.

Медь является эссенциальным следовым элементом, который требуется организму в ежедневных дозах от 1 до 10 мг. При лечении депофорезом стимулируется восстановление костной ткани. Количество меди, поступающее (не ежедневно) в составе слаборастворимой гидроокиси меди  $\text{Cu}(\text{OH})_2$  внутрь и перед отверстием, составляет всего около 0,2 мг. Эти следовые количества распространяются исключительно медленно и участвуют в обмене веществ вместе с медью, поступающей с продуктами питания.

**Процессы транспорта и ассимиляции.** Из депо гидроокиси меди-кальция, которой только частично заполняют обрабатываемый канал и в которую погружают катод прибора для депофореза (анод помещают за щекой), под действием сильного (из-за узости корневого канала) электрического поля (около 10 В/см) носители заряда транспортируются через все рукава апикальной дельты вплоть до отверстий. Вне отверстия, следовательно, в периапикальной области и вплоть до анода, величина электрического поля падает до нуля, так что движение носителей зарядов перед отверстием и у выхода из него практически прекращается. Выпавшая в осадок гидроокись меди II- ( $\text{Cu}(\text{OH})_2$ ) остается внутри (перед отверстиями "протоков" апикальной дельты, как бы "затягивая" их) и предупреждает реинфицирование уже ставшей стерильной системы разветвления. При прохождении системы каналов носители зарядов уничтожают все

микроорганизмы путем протеолиза и вследствие связывания серы аминокислот.

Стерильные продукты распада, олигопептиды и мицеллы омыления, как отрицательно заряженные коллоиды, перемещаются в направлении отверстий и остаются периапикально перед ними. Затем они ассимилируются организмом, то есть каталитически расщепляются липазами и протеазами и используются в качестве исходных продуктов для дальнейших синтетических процессов.

### Основные различия между депофорезом и традиционными методами:

	<b>ДЕПОФОРЕЗ</b>	<b>Механико-инструментальный метод</b>
Поиск канала	Нет различия	Нет различия
Измерение длины канала	Не требуется	Обязательно
Подготовка канала	Апикальная треть не затрагивается	Расширение по всей глубине канала вплоть до физиологического отверстия
Стерильность канала	Полная стерильность всей апикальной дельты	Снижение количества микробов в главном канале. Апикальная дельта недостижима
Пломбирование канала	Только устьевая часть канала	Пломбирование при пульпите до 1-1,5мм до верхушки, при периодонтите - полностью
Последующая ревизия	Беспроблемна	Проблематична
Риск осложнений	Ничтожно мал	Довольно велик
Успех лечения	Около 96 %	40-60 %

## Показания для проведения лечения с применением депофореза:

Общие	Специфические
<ul style="list-style-type: none"><li>• Функциональная способность зуба в перспективе</li><li>• Возможность реконструкции коронки</li><li>• Достаточная устойчивость зуба несмотря на перирадикулярные изменения тканей (гранулемы, кисты)</li><li>• Удовлетворительное общее состояние пациента</li></ul>	<ul style="list-style-type: none"><li>• Каналы с гангренозным содержимым</li><li>• Сильно деформированный корень</li><li>• Облитерированные каналы</li><li>• После безуспешного лечения или при наличии коронки, если большая часть корневой пломбы может быть удалена</li><li>• Каналы с широким отверстием</li><li>• После витальной экстирпации</li></ul>

### Преимущества депофореза:

- достоверно доказанный успех лечения в 96% случаев;
- гораздо меньшая потеря зубной субстанции и сохранение механической стабильности корня;
- гораздо ниже риск перфорации;
- нет необходимости в измерении длины канала;
- минимальный риск выхода лечебной или пломбировочной субстанции за пределы верхушки корня;
- надежная стерилизация всей апикальной дельты;
- нет необходимости в резекции верхушки корня;
- увеличение показаний для успешно прогнозируемого эндодонтического лечения – сильно искривленные корни, облитерированные каналы, широкое главное отверстие;
- лечение каналов, не доступных инструментальному подходу;
- малая вероятность гематогенной реинфекции;
- оссеоидное закрытие отверстия ведет к полному физиологическому излечению;
- высокая экономичность (экономия времени, средств, сил врача и пациента).

# ОСОБЕННОСТИ ПРОВЕДЕНИЯ ДЕПОФОРЕЗА ГИДРООКСИ МЕДИ-КАЛЬЦИЯ ПРИ РАЗЛИЧНЫХ АПИКАЛЬНЫХ ПРОЦЕССАХ

## ПРАКТИЧЕСКОЕ ОСУЩЕСТВЛЕНИЕ МЕТОДА

Метод может быть использован для лечения всех зубов с гангренозным содержимым каналов или с девитализированными остатками пульпы, особенно при сильно искривленных или полностью облитерированных каналах, а также ранее леченных и покрытых коронкой зубов, если большая часть пломбировочного материала из канала может быть удалена. Корневой канал подвергается небольшому расширению инструментами (ISO 30 до 50) по возможности на протяжении больше двух третей его длины. Коронковая часть канала должна быть расширена больше для создания депо гидроокиси меди-кальция и открытия корневых каналов. Промывание канала допускается только жидкой суспензией гидроокиси меди-кальция в дистиллированной воде. **Нельзя** промывать канал гипохлоритом или другими растворами, содержащими посторонние ионы, поскольку они могут значительно ослабить действие депофореза гидроокиси меди-кальция. В корневой канал вводят (при помощи каналонаполнителя) гидроокись меди-кальция, имеющую консистенцию жидкой сметаны. **Не следует** стараться полностью заполнить канал, оказывая какое-либо давление. Транспорт и дозировка осуществляются в результате действия электрического поля и в соответствии с количеством электричества. Согласно многолетнему опыту, для достижения успеха лечения более чем в 90 % случаев необходимое количество заряда, подаваемого приборами для депофореза, составляет 15 мА×мин.



Для предотвращения временного переощелачивания это воздействие разделяют на 3 сеанса с интервалом между ними от 8 до 14 дней, то есть во время одного сеанса пациент получает 5 мА×мин. Катодную пену, выделяющуюся из канала во время депофореза в результате электроосмоса, удаляют ватным тампоном. При лечении многокорневых зубов необходимо лечить каждый канал отдельно. Одновременная обработка нескольких каналов через полость, заполненную гидроокисью меди-кальция, **нецелесообразна**, так как из-за неравномерного распределения тока не всегда приводит к желаемому эффекту.

После осушения полости рта, например, путем введения атропина, корневые каналы заполняют гидроокисью меди-кальция, игольчатый электрод погружают в канал на глубину в несколько миллиметров, а анодный электрод помещают за щекой. Только теперь прибор может быть включен и путем медленного поворота ручки выставлено некоторое количество мА – до появления у пациента еще вполне переносимого, но достаточно сильного ощущения тепла в области верхушки корня. В результате дальнейшего еще более медленного увеличения силы тока (так называемое “прокрадывание”) может быть достигнуто от 1 до 1,7 мА. Если удастся выйти на еще большую силу тока, необходимо проверить, не идет ли большая часть вместо канала через край коронки в результате недостаточной сухости в области проведения процедуры. В этом случае следует удалить выделяющуюся из канала катодную пену. Если нарушена целостность стенки зуба, можно использовать коффердам.

## ЛЕЧЕНИЕ ПОСЛЕ ВИТАЛЬНОЙ ЭКСТИРПАЦИИ

После витальной экстирпации особые трудности представляют содержащие сывороточный буфер и поэтому плохо поддающиеся растворению набухшие остатки пульпы, которые мешают в периапикальной области оттоку экссудата, возникающего в результате раздражения тканей. Рекомендуемая методика лечения после **витальной экстирпации**:

➤ Корневой канал заполнить высокодисперсной гидроокисью кальция и далее действовать, исходя из результатов рентгенологического исследования.

➤ При нормальном процессе оттока в апикальной области депофорез гидроокиси меди-кальция проводить в соответствии с обычными рекомендациями.

При проведении депофореза **вскоре после экстирпации** необходимо использовать **токи малой силы** (менее чем 1 мА) **с анестезией**. Анестезия необходима и при последующих сеансах лечения.

В некоторых случаях большую помощь оказывают многодневные вкладыи гемостатика Al-Si с анестетиком в качестве мягкого девитализирующего средства. Перед депофорезом необходимо вымыть из канала остатки этих препаратов.

**Почти неизбежно возникающие боли купируют анальгетиком.**

➤ При возникновении состояния сильного раздражения тканей с образованием отеков необходимо подождать стихания процесса и только затем проводить депофорез.

**Ни резекция верхушки корня зуба, ни экстракция – при воспалении не показаны.**

➤ Каналы, заполненные гидроокисью меди-кальция, остаются открытыми (их можно и

**закрывать временной пломбой с проделанным в ней отверстием)!**

Дело в том, что при депофорезе контактная поверхность между канальной системой и периапикальной областью через многочисленные отверстия во много раз больше, чем при традиционном лечении корня, когда обрабатывают только главный канал. Соответственно большим является и временное раздражение тканей, вызванное ОН-ионами и в меньшей степени Си-ионами. Возникающее в результате экссудативного процесса повышение давления после закрытия канала может привести к появлению болевых ощущений. Эти явления можно полностью исключить, если между сеансами лечения канал оставить открытым или в закрывающей его пломбе сделать отверстие.

Вероятность реинфекции через слюну или остатки пищи практически равна нулю из-за быстрого уничтожения всех проникающих микроорганизмов вследствие постоянного присутствия в корневом канале насыщенного раствора гидроксида кальция.

➤ **Окончательное пломбирование канала принципиально** должно осуществляться щелочным, содержащим медь цементом для пломбирования каналов – атацамитом (рентгеноконтрастный), который непроницаемо для бактерий закрывает канал приблизительно на две трети его длины.

**Не требуется трудновыполнимого “полного заполнения канала”.** При плотно заполненном канале выход атацамита через основное отверстие

может привести к появлению длительных болевых ощущений.

В исключительно редких случаях возникновения рецидивов малая твердость атацамита позволяет беспрепятственно его удалить и повторить процедуру лечения. Если в последующем фиксируется штифт, например, с помощью фосфатного цемента, атацамит также может быть частично вновь удален. После такого лечения депофорезом апикальная дельта представляет собой стерильную систему полостей.

### **ЛЕЧЕНИЕ ОБЛИТЕРИРОВАННЫХ КАНАЛОВ**

В данном случае депофорез может длиться несколько дольше (из-за небольшой величины тока) – до тех пор, пока не будет достигнуто около 5 мА×мин. Если величину тока не удастся довести до необходимой величины, можно увеличить количество сеансов депофореза, например, до 4. Главным условием успешности лечения является совокупная обработка канала количеством электричества 15 мА×мин в результате всего курса процедур.

### **ЛЕЧЕНИЕ КИСТЫ**

Чтобы достигнуть радикулярной кисты, активное вещество лечебных препаратов должно пройти большой путь. В этом случае подается ток несколько большей величины, т.е. более 2 мА, а количество электричества около 10-15 мА×мин.

Для лечения кисты можно использовать гальванические штифты – как вариант депофореза.

## **2 ФТОРИРОВАНИЕ ЭМАЛИ ОСНОВНЫЕ ПОЛОЖЕНИЯ МЕТОДА**

### **Результаты процедуры для пациента:**

- снижение чувствительности;
- укрепление эмали при некариозном поражении.

### **Противопоказания:** флюороз.

### **Общие противопоказания:**

- острый серозный и гнойный воспалительный процесс;
- злокачественные и доброкачественные новообразования;
- беременность;
- системное заболевание крови, кровотечения;
- заболевания ССС в стадии декомпенсации;
- гипертоническая болезнь III стадии;
- эпилепсия;
- острые заболевания СОПР и кожных покровов;
- непереносимость электрического тока;
- непереносимость лекарственных препаратов.

### **РАСТВОР ДЛЯ ФТОРИРОВАНИЯ**

- 4% водный раствор фторида натрия NaF,
- 2% водный раствор фторида натрия NaF.

Может готовиться в условиях клиники из таблеток или порошка. Хранится в защищенном от света месте.

### **ПРИМЕНЕНИЕ РАСТВОРОВ**

При возрасте пациента:

- до 20 лет – 2% раствор;
- свыше 20 лет – 4% раствор.

Введение раствора осуществляется с катода (⊖ или отрицательный электрод аппарата).

## Подготовка ЭНДО к процедуре:

- установить пассивный электрод ЗАГУБНИК 1.0 в красное гнездо кабеля ЭНДО;
- установить активный электрод ЗОНД 1.0 гладкой частью в черное гнездо кабеля ЭНДО;
- установить на резьбовую часть активного электрода отрезок фторопластовой трубки с внутренним диаметром 5 мм и длиной 15 мм для ватного тампона;
- поместить в трубку ватный тампон до соприкосновения с электродом. Тампон должен выступать за открытый край трубки приблизительно на 2 мм для обеспечения контакта с поверхностью зуба.



## Схема проведения процедуры:

- предварительно очистить и высушить поверхность зуба;
- поместить пассивный электрод на слизистой оболочке полости рта, подложив под электрод марлевую прокладку, смоченную водой;
- смочить ватный тампон активного электрода раствором;
- включить ЭНДО в режим ЭЛЕКТРОФОРЕЗ;
- поместить активный электрод на зуб;
- установить силу тока согласно ощущениям пациента;
- в случае точечного поражения активный электрод удерживать на месте поражения. При поражении поверхности медленно перемещать активный

электрод по пораженной поверхности зуба возвратно-поступательными движениями.

**Продолжительность воздействия:** 10...15 минут.

**Курс лечения:** 10 процедур, проводимых ежедневно или через день.

### **В ходе процедуры:**

- избегать контакта ватного тампона активного электрода со слизистой – это может вызвать появление паразитного тока утечки, снижающего эффективность процедуры;
- при выдаче ЭНДО индикации о паразитных утечках подсушить поверхность зуба по границе слизистой;
- при выдаче ЭНДО индикации об ухудшении контакта увлажнить каплей раствора ватный тампон активного электрода и водой - марлевую подкладку пассивного электрода.

По окончании процедуры удалить ватный тампон, снять с электрода трубку для ватного тампона, простерилизовать пассивный, активный электроды и трубку химическим методом.

### **Дополнительные возможности.**

Электрод ЗОНД 1.0 с трубкой для ватного тампона также применяется для электрофореза с использованием других лекарственных средств, на пример:

- **10% раствор хлорида кальция, 10% раствор глюконата кальция, 10% раствор глицефосфата кальция.** Позволяют улучшать процесс минерального обмена, стимулируют реминерализацию и трофику тканей зуба, имеют обезболивающее действие.

Препарат вводится с анода (активный электрод подключается к красному гнезду кабеля ЭНДО),

устанавливаемая сила тока - по ощущениям пациента (до 100 мкА), продолжительность воздействия – 5 минут, курс лечения – 10 процедур, ежедневно или через день;

- **2% раствор новокаина в сочетании с 6% раствором витамина В<sub>1</sub>**. Оказывает болеутоляющее и трофическое действие. Препарат вводится с анода (активный электрод подключается к красному гнезду кабеля ЭНДО). Продолжительность воздействия – 20 минут, курс лечения 10 процедур.

**При подготовке использованы:**

***Литература:***

1. “Клиническая стоматология”, журнал, № 2, 98 г.